

بِسْمِ اللَّهِ الرَّحْمَنِ الرَّحِيمِ



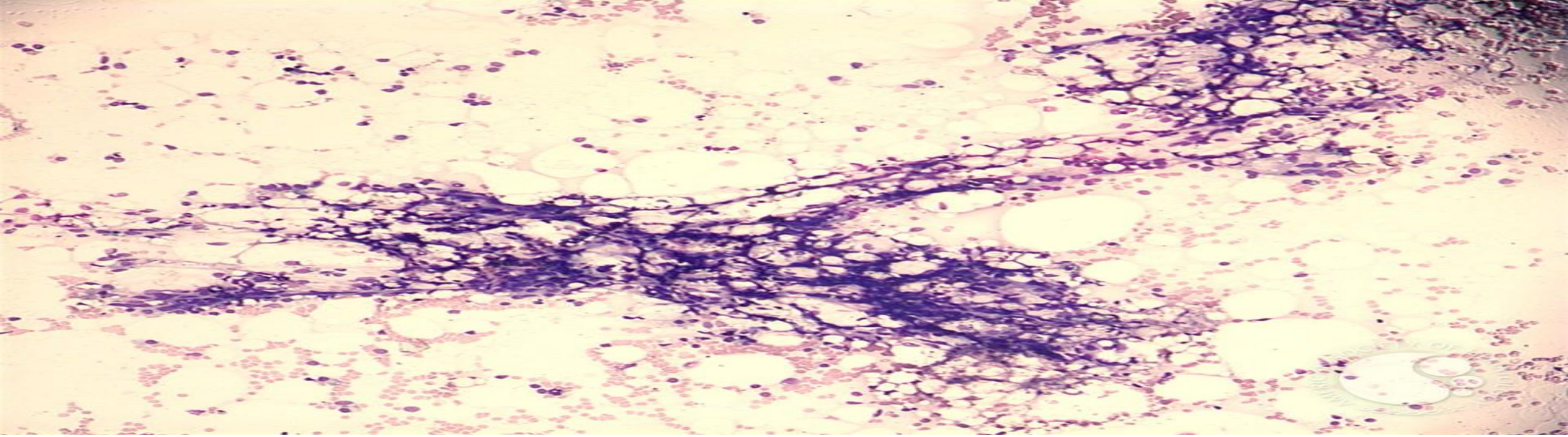
درس هماتولوژی ۱ نظری

مدرس:

نگین شکرگذار

کارشناس ارشد هماتولوژی و بانک خون

۱۴۰۰ - ۱۴۰۱

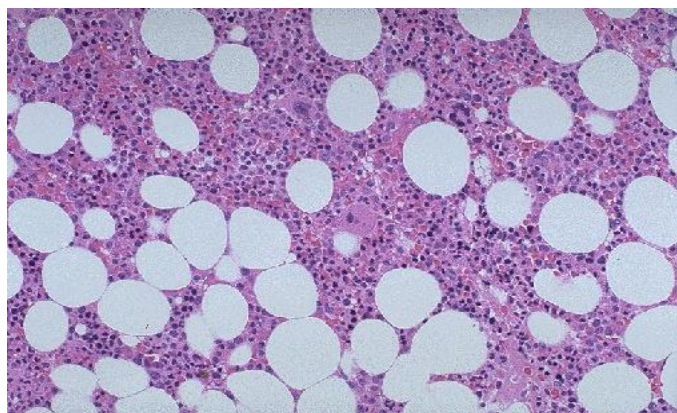


کم خونى اپلاستیک

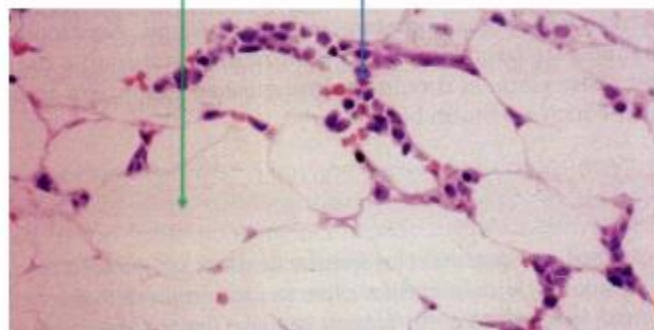
کم خونی اپلاستیک

- کم خونی اپلاستیک کم خونی ای است که به علت کاهش شدید بافت خون ساز مغز استخوان و جایگزینی آن با بافت چربی ایجاد می شود
- کم خونی اپلاستیک دو ویژگی اصلی دارد:
 - ا. کاهش سلول های خونی به صورت پان سیتوپنی (کاهش هر سه رده سلول های خونی شامل RBC، WBC و پلاکت)
 - اا. کاهش سلولاریته مغز استخوان (جایگزینی بافت خونساز مغز استخوان با چربی که زیر میکروسکوپ قابل مشاهده است)

معیارهای تشخیصی کم خونی اپلاستیک



FAT SPACES RESIDUAL MARROW



➤ کم خونی اپلاستیک خفیف تا متوسط :

I. کاهش سلولاریته مغز استخوان کمتر از ۳۵ درصد بدون حضور سلول های غیر طبیعی در خون یا مغز استخوان

II. Hb کمتر از ۱۰ گرم درصد

III. پلاکت کمتر از ۱۰۰۰۰۰

IV. شمارش مطلق نوتروفیل کمتر از ۱۵۰۰ در میلی متر مکعب

➤ کم خونی اپلاستیک شدید :

I. کاهش سلولاریته مغز استخوان کمتر از ۲۵ درصد

II. پلاکت کمتر از ۲۰۰۰۰

III. گرانولوسیت کمتر از ۵۰۰

IV. رتیکولوسیت کمتر از ۱ درصد

➤ در این شرایط اگر شمارش مطلق گرانولوسیت کمتر از ۲۰۰ باشد، کم خونی اپلاستیک بسیار شدید مطرح می شود

اتیولوژی کم خونی اپلاستیک

- کم خونی اپلاستیک می تواند به شکل ارثی یا اکتسابی بروز کند
- علل اکتسابی :
- ✓ در حدود ۷۰ درصد موارد، بدون مشاهده علت خاصی کم خونی ایجاد می شود (idiopathic)
- ✓ داروها
- ✓ رنگ ها، بنزن و اشعه یونیزان
- ✓ عفونت های ویروسی
- ✓ تهاجم سیستم ایمنی به بافت خون ساز

کم خونی اپلاستیک ناشی از ازدیاد حساسیت دارویی

- داروهای ضد تشنج، داروهای ضد التهاب غیر استروئیدی، آنتی بیوتیک ها، داروهای ضد تک یاخته و ضد پرکاری تیروئید
- ایجاد اپلازی با برخی داروها به مقدار مصرفی بستگی دارد
- افراد نسبت به کلرامفنیکل دو دسته هستند :
- ✓ وابسته به دوز مصرفی
- ✓ Idiosyncratic

عفونت های ویروسی و کم خونی اپلاستیک

➤ ویروس اپشتاین بار (EBV)

- ✓ ایجاد سایتوپنی موقت، سندروم هموفاگوسیتوز و کم خونی اپلاستیک در مرحله حاد
- ✓ گاهی با ترومبوسیتوپنی و آنمی خفیف همراه است و به ندرت ممکن است باعث اپلازی مغز استخوان شود

➤ هیپاتیت های ویروسی

- ✓ علت ۳ تا ۵ درصد از کم خونی های اپلاستیک و عامل ۳۰ درصد از کم خونی های اپلاستیک بعد از پیوند کبد به دنبال هیپاتیت
- ✓ درمان کم خونی شدید، نیاز به پیوند فوری دارد و اغلب بعد از دو ماه از هیپاتیت رخ می دهد

عفونت های ویروسی و کم خونی اپلاستیک

- پاروویروس B19
- ✓ تهاجم به گلبول های قرمز هسته دار و پروژنیوتورها
- ✓ گیرنده ویروس آنتی ژن P است
- ویروس HIV
- ✓ نوتروپنی و ترومبوسیتوپنی
- ✓ تصویر مغز استخوان شبیه به سندروم های مایلودیس پلاستیک

بیماری های ایمنولوژیک و کم خونی اپلاستیک

- بیماری های اتوایمیون مانند لوپوس، روماتیسم مفصلی، التهاب غلاف ائوزینوفیلیک و بیماری های اتوایمیون تیروئید
- پدیده های ایمنولوژیک با علل گوناگون منجر به ترشح اینترفرون گاما و فاکتور نکروز دهنده تومور می شوند که بازدارنده فعالیت بافت خون ساز است
- بیان بیشتر fas روی سلول های خون ساز
- اتو آنتی بادی علیه کینکتین
- آنتی 1 Diazepam binding related protein

کم خونی اپلاستیک و اشعه یونیزان

- اشعه یونیزان به طور مستقیم برای سلول های مادر خون ساز و سلول های اجدادی کشنده است
- حساسیت سلول های مختلف نسبت به اشعه یونیزان :
- ✓ سلول های مادر خون ساز و لنفوسیت ها : بسیار حساس
- ✓ گرانولوسیت ها و مگاکاریوسیت ها : متوسط
- ✓ پلاکت ها، گلبول های قرمز و سلول های استرومال مغز استخوان : نسبتاً مقاوم
- نارسایی مغز استخوان به دوزاژ اشعه و کل مقدار دریافتی آن بستگی دارد

علائم بالینی

- شدت علائم بالینی بستگی به شدت سرکوب مغز استخوان و در نتیجه شدت کاهش سلول های خون محیطی دارد. بنابراین علائم بالینی ممکن است خیلی سریع ایجاد شده و یا به صورت مزمن دیده شود
- علائم بالینی عمدتاً ناشی از کاهش سلول های خونی است مانند :
 ۱. علائم کم خونی ناشی از کاهش گلبول های قرمز مثل رنگ پریدگی، خستگی، ضعف و بی حالی
 ۲. افزایش ابتلا به عفونت و تب به علت کاهش گلبول های سفید
 ۳. خونریزی عمدتاً به صورت خونریزی های مخاطی مثل خونریزی لثه، بینی و کبودی های زیر پوستی به علت کاهش پلاکت (خونریزی شایعترین علامت در کم خونی اپلاستیک است)

تصویر خون محیطی و مغز استخوان

- تصویر خون محیطی نرموسیتیک یا ماکروسیتیک است
- سطح اریتروپویتین در کم خونی اپلاستیک افزایش یافته است که میتواند منجر به تصویر ماکروسیتیک خون محیطی گردد
- درصد خفیفی از آنیزوسیتوز و پوئیکیلوسیتوز همراه با افزایش RDW در خون محیطی دیده میشود ولی همراه با مرفولوژی خاصی نیست
- ترومبوسیتوپنی (کاهش پلاکت) و لکوپنی (کاهش لکوسیت) همراه با افزایش نسبی لنفوسیت ها از دیگر یافته های خون محیطی است
- سطح آهن سرم به علت کاهش خون سازی افزایش یافته است
- مغز استخوان مشخصا هیپوسلولار همراه با افزایش ذخیره آهن است

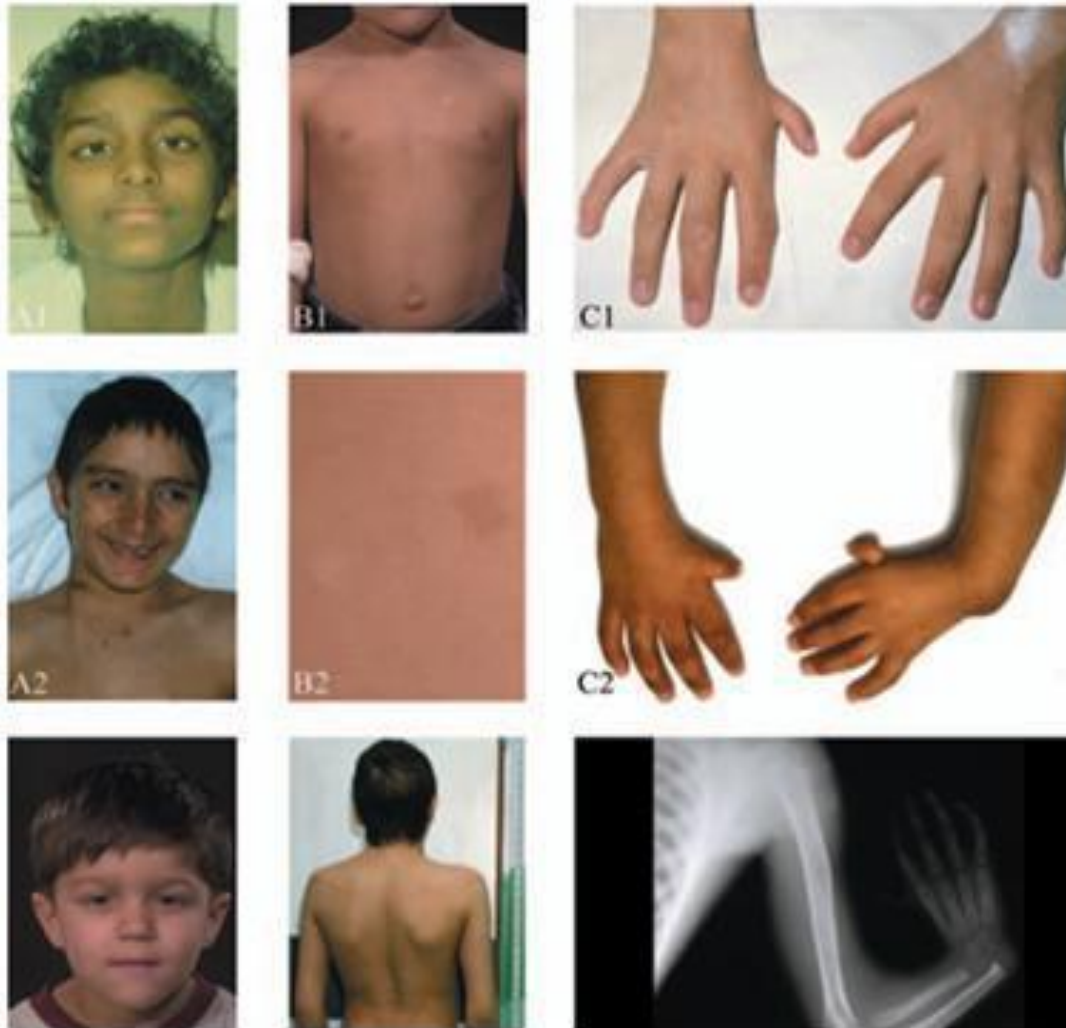کم خونی اپلاستیک ارثی

➤ کم خونی فانکونی (Fanconi anemia)

- ✓ نوعی بیماری ارثی است که به صورت اتوزوم مغلوب به ارث میرسد
- ✓ پان سیتوپنی و کم خونی اپلاستیک معمولاً از حدود 7 سالگی خود را نشان میدهد
- ✓ کم خونی با مرفولوژی ماکروسیتوز و افزایش HbF بروز می کند
- ✓ اختلالات کروموزومی در این بیماری علاوه بر کم خونی اپلاستیک با عوارض دیگری مانند عدم شکل گیری صحیح اندام ها مثل قد و قواره کوتاه، عدم شکل گیری صحیح انگشتان دست و فقدان استخوان رادیوس در دست، اختلالات کلیه و قلب، هیپوگنادیسم، میکروسفالی (سر کوچک) و تشکیل لکه های قهوه ای روی پوست خود را نشان می دهد
- ✓ خطر بروز برخی سرطانها در برخی از این بیماران بیشتر است (سندروم های مایلو دیس پلاستیک و لوسمی های میلوئیدی)
- ✓ اختلالات کروموزومی در این بیماری به صورت شکستگی و بازآرایی مجدد کروموزومی است که با مجاور ساختن سلولها با موادی مانند میتومايسين C و دای اپوکسی بوتان تشدید میشود. به این تست آزمون کلاستورنیک نیز میگویند

کم خونی اپلاستیک ارثی

- ✓ تا کنون ۱۵ ژن Fanc شناسایی شده که از A به بعد نام گذاری شده اند
- ✓ ۶۰ درصد موارد جهش مربوط به Fanc A می باشد و ژن آن روی کروموزوم ۱۶ است
- ✓ به جز زیر گروه B که به X وابسته است، بقیه به شیوه اتوزوم مغلوب به ارث می رسند
- ✓ برخی ناهنجاری های کروموزومی دیگر مثل دیسکراتوزیس ارثی (Congenital dyskeratosis) و شواخمن دیاموند (Shwachman diamond) از جمله اختلالات و ناهنجاری های کروموزومی هستند که ممکن است به کم خونی اپلاستیک ارثی منجر شوند



آنومالی های اسکلتی و پوستی در کم خونی فانکونی



شکستگی های متعدد و فیوژن کروموزوم ها در مجاورت میتومايسين در کم خونی فانکونی

اپلازی خالص گلبول های قرمز (PRCA)

- اپلازی رده اریتروئیدی حالات اکتسابی و ارثی هستند که بر خلاف کم خونی اپلاستیک که با کاهش هر سه رده سلول های خونی همراه است در این حالات تنها کاهش رده اریتروئیدی دیده میشود
- کم خونی به صورت نرموسیتیک نرموکروم بروز میکند و رتیکولوسیت کمتر از ۱ درصد است
- **فرم اکتسابی :**
- ✓ بحران اپلازی رده اریتروئید است که به دنبال برخی داروها و یا عفونت پاروویروس B19 ایجاد میشود. پاروویروس B19 با آلوده کردن سلول های پیش ساز رده اریتروئید (خصوصا CFU-E) باعث مهار اریتروپوئز می شود
- ✓ اریتروبلاستوپنی گذرای کودکی (Transient Erythroblastopenia of Childhood) نوع دیگری از اپلازی خالص رده اریتروئید اکتسابی است که در کودکان زیر ۸ سال دیده میشود و معمولا خود محدود شونده است و بعد از ۱ تا ۲ ماه بدون نیاز به درمان بهبود می یابد

اپلازی خالص گلبول های قرمز (PRCA)

➤ فرم ارثی :

➤ کم خونی دیاموند بلک فان (Diamond- Blackfan anemia)

✓ فرم ارثی و بسیار کمیاب اپلازی رده اریترئید است که در سنین بین ۱ تا ۸ سالگی با کم خونی شدید از نوع نرموسیتیک و نرموکروم و کاهش شدید رتیکولوسیت خود را نشان می دهد. ناهنجاری ژنتیکی در این بیماری باعث آپوپتوز پیش سازهای گلبول های قرمز (عمدتا CFU-E و BFU-E) می شود

✓ در حدود ۲۵٪ از این بیماران جهش در ژن های مسیر بیوسنتز ریبوزوم دیده می شود (RPS19 ، RPS24 و RPS17)

یافته های آزمایشگاهی در کم خونی دیاموند بلک فان

- کم خونی شدید با هموگلوبین ۳ تا ۸/۵ گرم درصد
- کاهش شدید رتیکولوسیت در حد صفر
- به ندرت لکوپنی خفیف
- ترومبوسیتوز
- افزایش هموگلوبین F (۵ تا ۲۵ درصد)
- افزایش فعالیت آنزیم آدنوزین د آمیناز (ADA)

سندروم های دیگر نارسایی ارثی مغز استخوان

- دیسکراتوز ارثی :
- ✓ به شیوه وابسته به X مغلوب و اتوزوم غالب به ارث می رسد
- ✓ اختلال در تلومراز و کوتاه شدن طول تلومراز
- ✓ با علائم دیستروفی، ناهنجاری ناخن، لکوپلاک سفید در دهان و پیگمانته شدن شبکه ای پوست نمایان می شود
- ✓ نارسایی مغز استخوان در حدود ۸ سالگی همراه با کاهش یک یا تمام رده های سلولی

سندروم های دیگر نارسایی ارثی مغز استخوان

- سندروم شواخ من دیاموند :
- ✓ اختلال در ترشح پانکراس، سوء جذب چربی ها و ویتامین های محلول در چربی، نوتروپنی یا پان سیتوپنی
- ✓ جهش در ژن SBDS روی کروموزوم ۷
- ✓ افزایش هموگلوبین F در بیماران

سندروم های دیگر نارسایی ارثی مغز استخوان

- ترومبوسیتوپنی با فقدان استخوان رادیوس (سندروم TAR) :
- ✓ به صورت اتوزوم مغلوب به ارث می رسد
- ✓ کاهش تعداد پلاکت ها همراه با کاهش شدید یا فقدان مگاکاریوسیت در مغز استخوان
- ✓ اختلال در سیستم پیام رسانی در رابطه با ترومبوپویتین و گیرنده آن (C-mpl)
- ✓ اختلالات اسکلتی به ویژه استخوان رادیوس

سندروم های دیگر نارسایی ارثی مغز استخوان

- ترومبوسیتوپنی ارثی با فقدان مگاکاریوسیت ها (CAMT) :
- ✓ از بدو نوزادی با کاهش شدید پلاکت، کاهش یا فقدان مگاکاریوسیت ها، پورپورا، پتشی و خون ریزی های مخاطی بروز می کند
- ✓ اختلالات اسکلتی در بیماران وجود ندارد
- ✓ بیماری به صورت اتوزوم مغلوب به ارث می رسد و ناشی از جهش در ژن C-mpl یا گیرنده TPO است

به خودت
ایمان داشته باش
تو
قوی ترین شخص
زندگی خودت هستی

