

بِسْمِ اللَّهِ الرَّحْمَنِ الرَّحِيمِ

درس هماتولوژی ۱ نظری

مدرس:

نگین شکرگذار

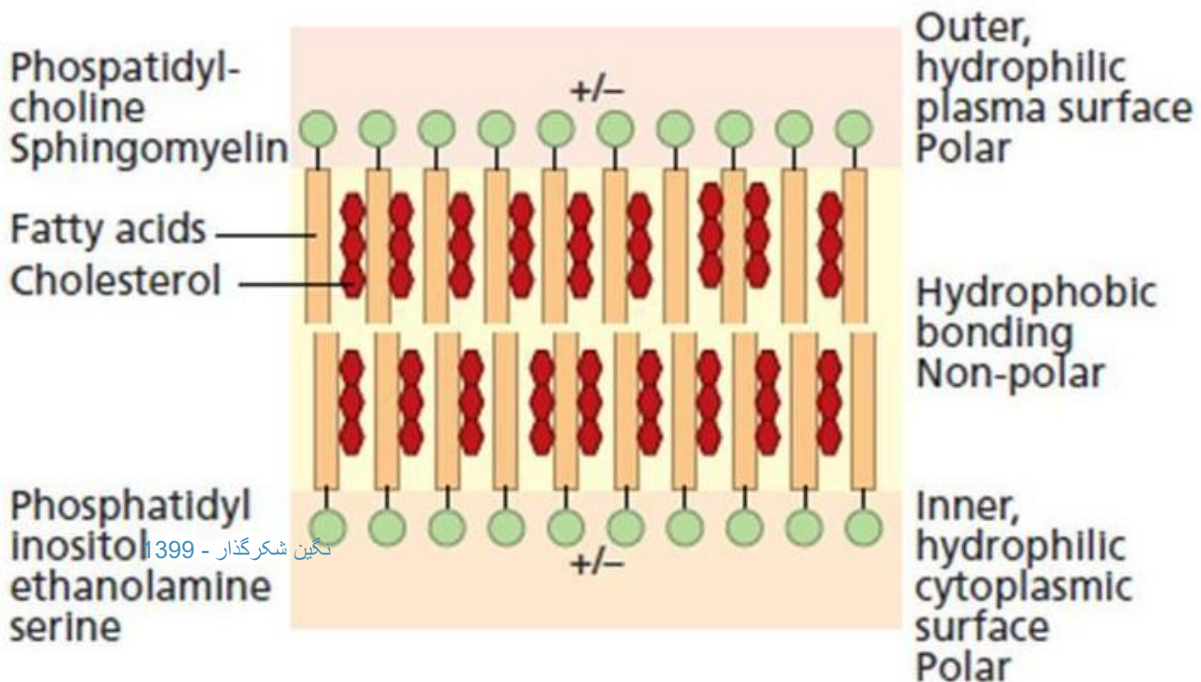
کارشناس ارشد هماتولوژی و بانک خون

۱۳۹۸-۹۹

کم خونی های همولیتیک ناشی از اختلالات غشای گلبول قرمز

ساختمان غشا

- غشای گلوبول قرمز مانند غشای سایر سلول ها لیپید دو لایه دارد
- این لیپید دو لایه تقریبا از مقادیر مساوی فسفولیپید و کلسترول شکل گرفته است
- گروه های شارژدار فسفاتیدیل، بخش های بیرونی و داخلی لیپید دولایه را تشکیل می دهند و خاصیت هیدروفیل دارد
- پایداری غشای دولایه لیپیدی بر عهده پروتئین های مختلف است



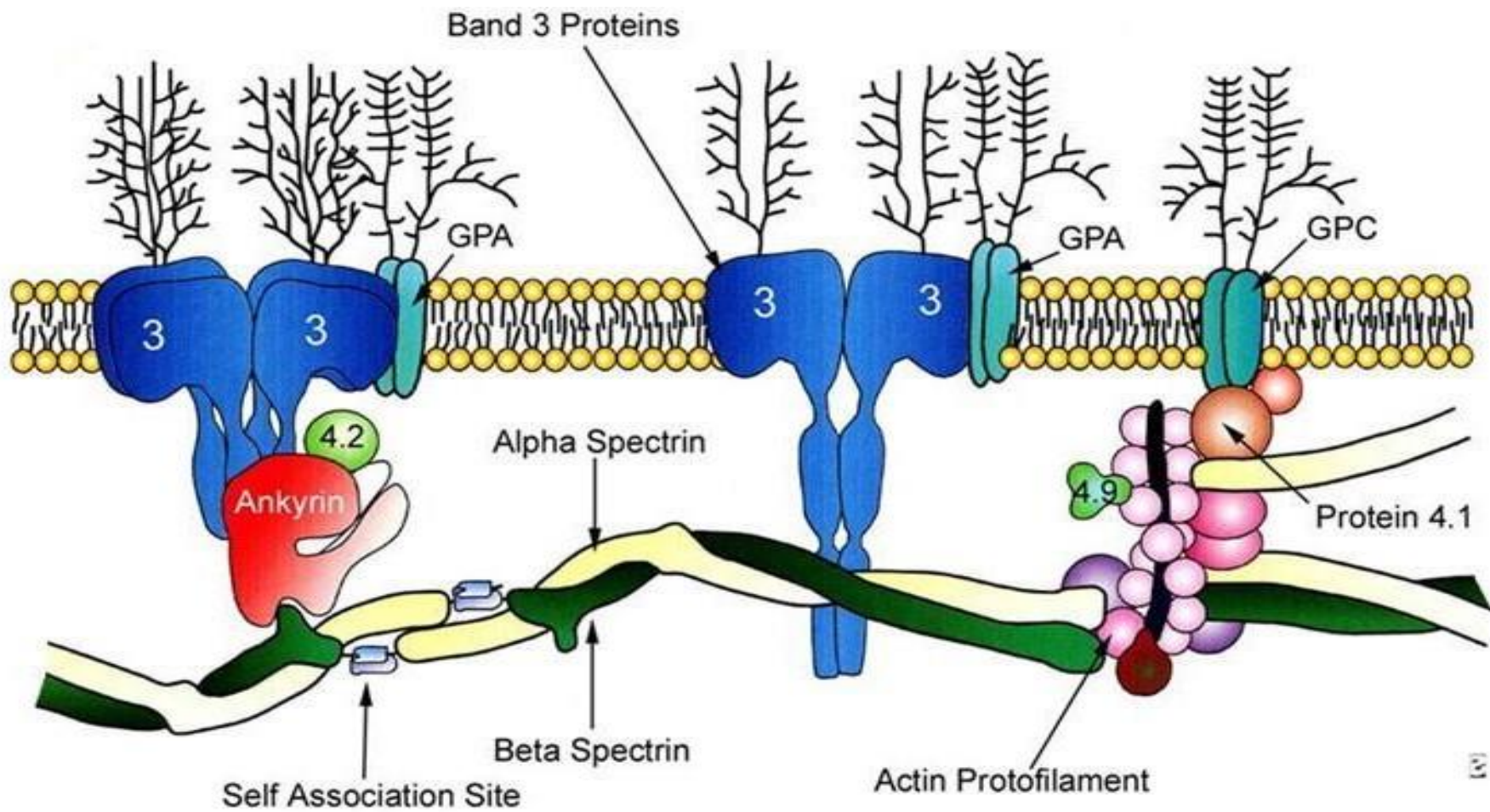
ساختمان غشا

- انسجام غشای سلول برعهده پیوندها یا اتصالات عمودی و افقی است
- لیپید دولایه گلبول قرمز بر روی اسکلت اسپکتین قرار دارد
- اسپکتین پروتئین اصلی اسکلت گلبول قرمز است که از دو واحد آلفا و بتا تشکیل شده است
- ژن زنجیره اسپکتین آلفا روی کروموزوم ۱ و ژن زنجیره بتا روی کروموزوم ۱۴ است
- پیوند پهلوی به پهلوی واحدهای آلفا و بتای اسپکتین، هترودایمر اسپکتین ایجاد میکند و پیوند سر به سر دایمرهای اسپکتین، تترامر اسپکتین ایجاد میکند
- انتهای دایمرها با اکتین پیوند میخورد که با پروتئین ۴/۱ پایدار می شود
- ارتباط اسپکتین با اکتین و پروتئین ۴/۱ عهده دار انعطاف پذیری گلبول های قرمز است

ساختمان غشا

- دو پروتئین ساختاری که از میان لیپید دو لایه عبور می کنند، باند ۳ و گلیکوفورین ها هستند
- باند ۳ کانال آنیون است که عبور و مرور کلر و بی کربنات را به داخل و خارج سلول هدایت می کند
- پیوندهای باند ۳ با پروتئین ۴/۲ (پالیدین) و آنکرین (پروتئین ۲/۱) از اتصالات مهم عمودی است
- گلیکوفورین های A ، B و C از پروتئین های ساختاری هستند و گلیکوفورین C از طریق پروتئین ۴/۱ و رابط اکتین به اسپکترین پیوند میخورد
- نامگذاری پروتئین ها براساس باند ۱ و باند ۲ و... براساس حرکت و جایگاه آن با الکتروفورز به روش SDS-PAGE و رنگ آمیزی برای پروتئین است

ساختمان غشا



اسفروسیتوز ارثی

- اسفروسیتوز حالتی است که RBC ها به صورت کروی و توپر می شوند و هاله مرکزی محو می شود
- اسفروسیتوز ارثی ممکن است ناشی از کمبود همزمان اسپکتترین و آنکرین، اختلال در پیوند اسپکتترین - آنکرین، کاهش باند ۳، کاهش پروتئین ۴/۲ یا کاهش اسپکتترین باشد
- بیماری به صورت اتوزوم غالب به ارث می رسد
- شایع ترین علائم بالینی اسفروسیتوز ارثی شامل کم خونی، ژاندریس و طحال بزرگ است

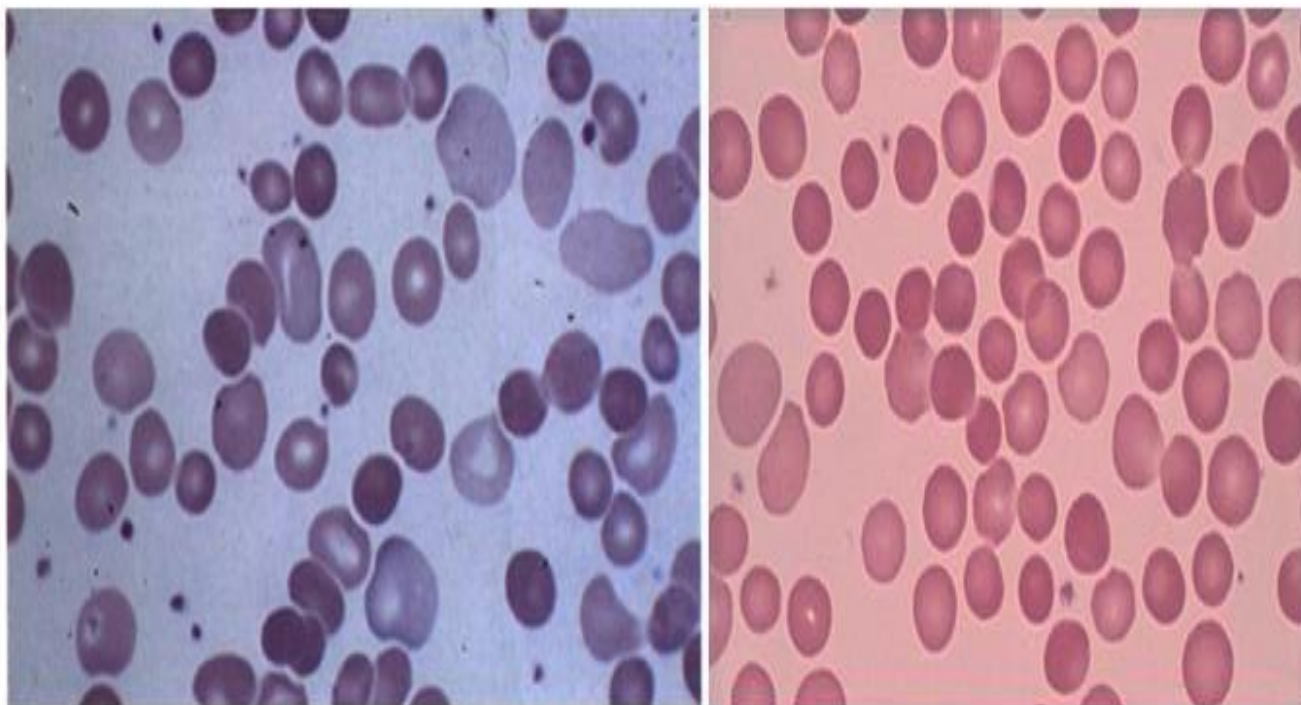
اسفروسیتوز ارثی

- اسفروسیتوز ارثی بر اساس شدت همولیز به گونه های خفیف، متوسط، شدید و حامل خاموش طبقه بندی می شود
- ✓ اسفروسیتوز ارثی خفیف حدود ۲۰ تا ۳۰ درصد موارد ارثی را به خود اختصاص می دهد و جبران کامل مغز استخوان، مانع بروز کم خونی در بیشتر مواقع می شود. در این حالت فقط ۲ درصد از سلول ها اسفروسیت هستند
- ✓ اسفروسیتوز با شدت متوسط حدود ۶۰ تا ۷۵ درصد موارد ارثی را شامل می شود و به صورت کم خونی مزمن همولیتیک همراه با گلبول های اسفروسیت بروز می کند. گستره خون محیطی حدود ۲۰ تا ۳۰ عدد اسفروسیت را در هر میدان میکروسکوپی نشان می دهد
- ✓ اسفروسیتوز شدید حدود ۵ درصد موارد را در بر میگیرد که کم خونی همولیتیک شدید وجود دارد و نیاز به تزریق خون می باشد

یافته های آزمایشگاهی در اسفروسیتوز ارثی

- کم خونی، رتیکولوسیتوز و افزایش MCHC
- وجود اسفروسیت و گلبول های پلی کروماژی در خون محیطی
- افزایش بیلی روبین و آزمایش غیرطبیعی شکنندگی اسمزی (OFT)
- افزایش MCHC به بیشتر از ۳۵/۴ و افزایش RDW به بیشتر از ۱۴ از اندکس های غربالگری برای اسفروسیتوز است
- ❖ در کمبود باند ۳ ، گلبول های قرمز اسفروسیت به شکل قارچ یا pincerred RBC دیده می شوند

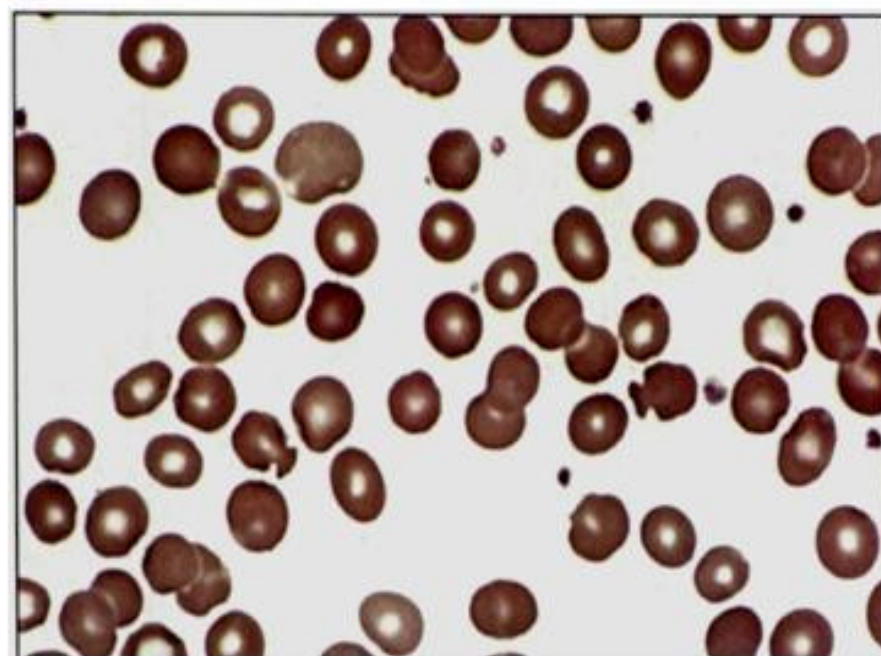
اسفروسیتوز ارثی



در اسفروسیتوز ارثی تعداد متغیری از مرفولوژی اسفروسیت همراه با گلبولهای پلی کرومازی در گستره

نگین شکرگذار - 1399

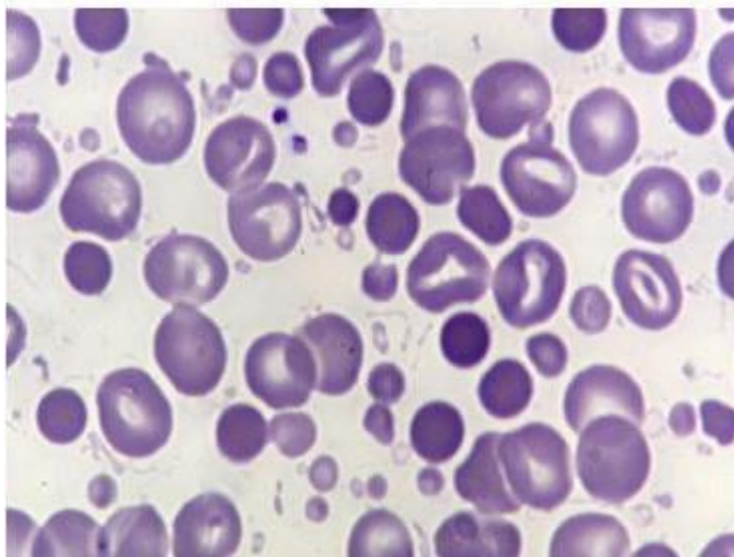
محیطی مشاهده می شود.



مرفولوژی گلبولهای قارچی شکل در کمبود پروتئین باند ۳

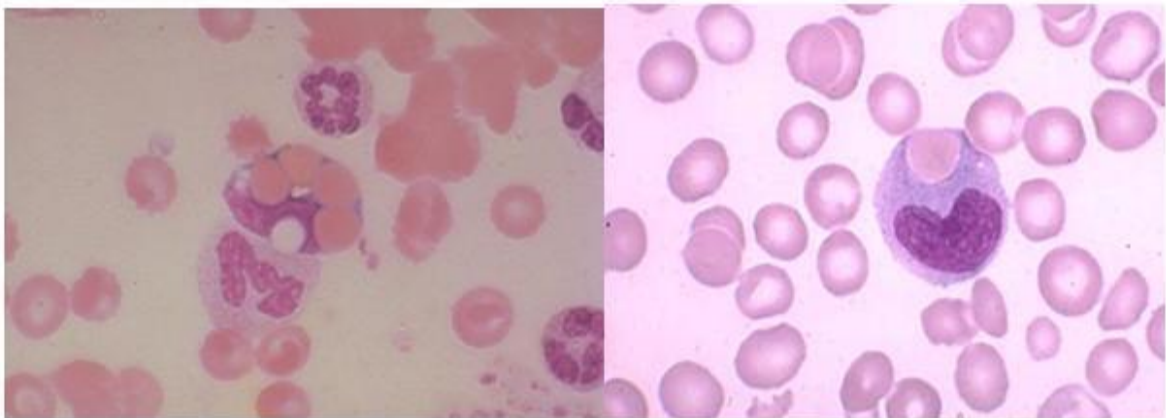
اسفروسیتوز ارثی

- مرفولوژی اسفروسیتوز، علاوه بر اسفروسیتوز ارثی در کم خونی های همولیتیک اتوایمیون، سندروم اوانز، عفونت با کلسترییدیوم پرفرینجنس، ناسازگاری ABO و سوختگی مشاهده می شود
- گلبول های قرمز دمای بیشتر از ۴۹ درجه را تحمل نمی کنند و در سوختگی گلبول های قرمز جوانه های گلبولی و مرفولوژی میکرواسفروسیت ایجاد می کنند



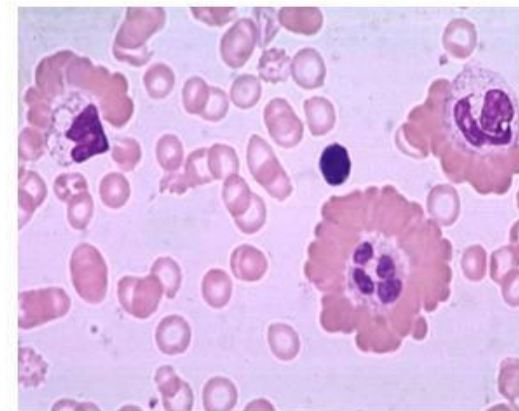
اسفروسیتوز ارثی

- در کم خونی های همولیتیک اتوایمیون، آغستگی گلبول های قرمز به آنتی بادی و اجزای کمپلمان، موجب مثبت شدن تست کومبز مستقیم می شود
- ماکروفاژها با جدا کردن بخش های آغشته شده غشا به آنتی بادی، موجب کاهش سطح و مرفولوژی اسفروسیت می شود



اریتروفاگوسیتوز یکی از یافته های گسترده محیطی در کم خونی همولیتیک اتوایمیون است.

نگین شکرگذار - 1399



گلبندهی شعاعی (Rosseting) با نمای قرار گرفتن گلبولهای قرمز در پیرامون نوتروفیل یا منوسیت بیانگر آغستگی گلبولهای قرمز به ایمونوگلوبولین است که از طریق گیرنده FC به غشا متصل شده است.

آزمایش شکنندگی اسمزی (OFT)

- گلبول های قرمز در محلول های هیپوتونیک مانند اسمومتر عمل می کنند
- گلبول های اسفروسیت به دلیل کاهش سطح به حجم، تحمل ورود آب اضافی را ندارند و لیز می شوند؛ در حالی که گلبول های طبیعی غلظت های هیپوتونیک را تحمل می کنند و دیرتر لیز می شوند
- پارامتر MCF یا میانگین شکنندگی اسمزی، غلظتی از محلول هیپوتونیک NaCl است که در آن ۵۰ درصد گلبول ها لیز می شود
- هرچه MCF نزدیک به نمک های ایزوتونیک باشد، یعنی بیمار اسفروسیتوز دارد و هرچه MCF نزدیک به آب باشد، یعنی گلبول هیپوکروم و تارگت سل است و جا برای ورود آب دارد

سندروم های الیپتوسیتوز ارثی

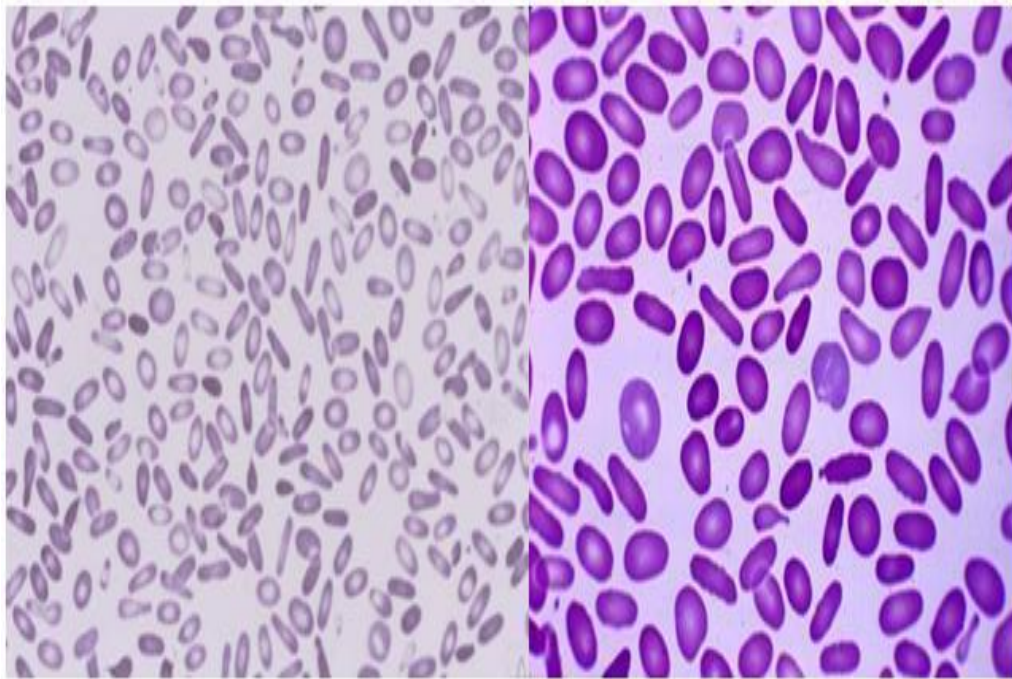
- اختلال در ساختار اتصالات عرضی یا افقی غشا از قبیل اختلال در تشکیل تترامرهای اسپکتترین، کمبود پروتئین ۴/۱ و کاهش گلیکوفورین C موجب آسیب پذیری غشا در مقابل استرس های گردش خون و تغییر مرفولوژی گلبول ها به اشکال الیپتوسیت می گردد
- الیپتوسیت ها گلبول های سیگاری شکل هستند که محوری طولی آنها بیش از دو برابر محور عرضی است
- در الیپتوسیتوز ارثی حداقل ۱۵ درصد و اغلب بین ۵۰ تا ۹۰ درصد گلبول های قرمز، به شکل الیپتوسیت است
- حدود ۵ درصد مرفولوژی الیپتوسیت در اشخاص سالم مشاهده می شود

طبقه بندی الیپتوسیتوز ارثی

❖ الیپتوسیتوز ارثی شایع :

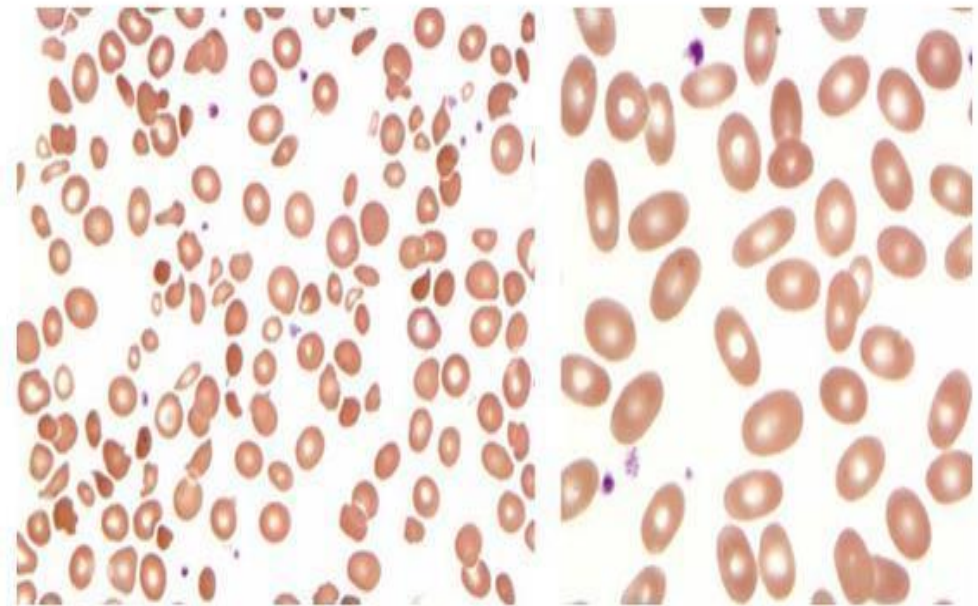
- بدون کم خونی و بدون علامت بالینی
- در گستره خون محیطی، ۱۵ تا ۱۰۰ درصد گلبول های الیپتوسیت همراه با هاله مرکزی مشاهده می شود
- در این افراد در استرس های بیولوژیک مانند عفونت، حاملگی و جراحی، تعدادی از الیپتوسیت ها به شکل میله ای در می آید (rod shape elliptocyte) و هاله مرکزی ناپدید می شود
- ممکن است الیپتوسیتوز ملایم در دوران نوزادی با کم خونی همولیتیک شدید جلوه کند که به آن پیکنوسیتوز کودکی یا پویکیلوسیتوز کودکی گفته می شود
- با تبدیل هموگلوبین F به هموگلوبین A ، مرفولوژی همولیتیک محو شده و مرفولوژی غیر همولیتیک ظاهر می شود

طبقه بندی الیتوسیتوز ارثی



الیتوسیتوز شایع غیر همولیتیک

نگین شکرگذار - 1399

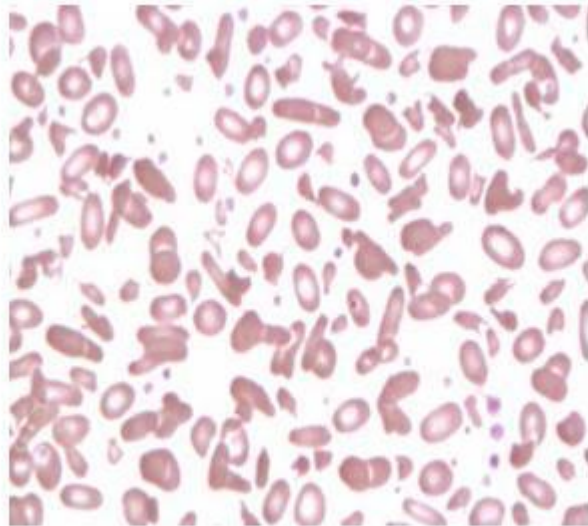


الیتوسیتوز شایع غیر همولیتیک در دوران نوزادی ممکن است با نمای همولیتیک جلوه کند. گستره محیطی در بدو تولد (شکل سمت چپ) و بعد از یک سالگی (شکل سمت راست).

طبقه بندی الیپتوسیتوز ارثی

❖ الیپتوسیتوز همولیتیک ارثی :

- این حالت با کم خونی همولیتیک مزمن با شدت متغیر همراه است و گستره محیطی، الیپتوسیتوز، پویکیلوسیتوز، میکروالیپتوسیتوز و الیپتوسیت های شکسته شده را نشان می دهد
- طحال بزرگ و احتمال ایجاد سنگ کیسه صفرا

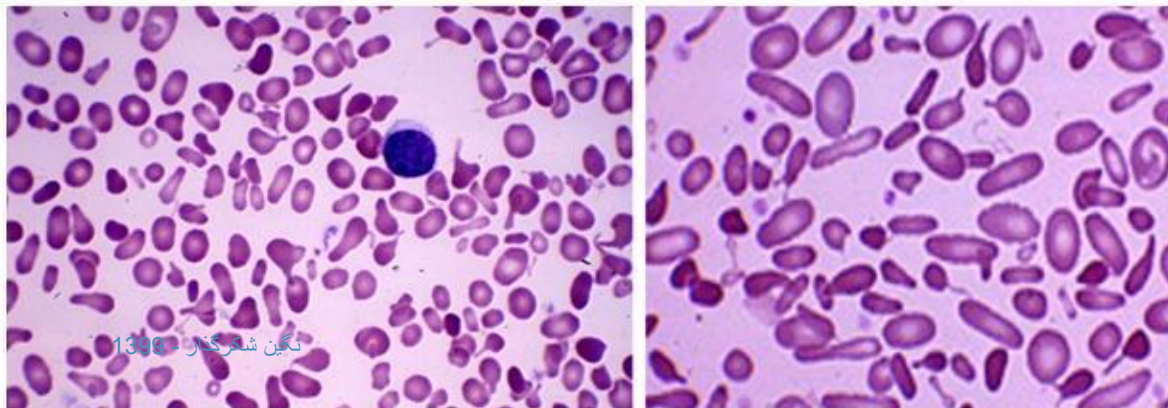


الیپتوسیتوز همولیتیک با گلبول های شکسته و میکروالیپتوسیتوز

طبقه بندی الیپتوسیتوز ارثی

❖ پیروپویکیلوسیتوز ارثی (HPP) :

- از گونه های الیپتوسیتوز با همولیز شدید است که به همولیز بیمارانی با سوختگی شدید شبیه است
- ناشی از جهش در زنجیره اسپکترین آلفا می باشد
- گلبول های قرمز نرمال حرارت ۴۹ درجه سانتیگراد را تحمل می کنند اما در HPP اشکال در غشا به گونه ای است که حرارت بیش از ۴۶ درجه را نمی تواند تحمل کند
- در گستره محیطی، پویکیلوسیتوز، میکرواسفروسیتوز، میکروالیپتوسیتوز، گلبول های قرمز جوانه دار، جوانه های جدا شده به شکل میکرواسفروسیت و گلبول های شکسته شده مشاهده می شود

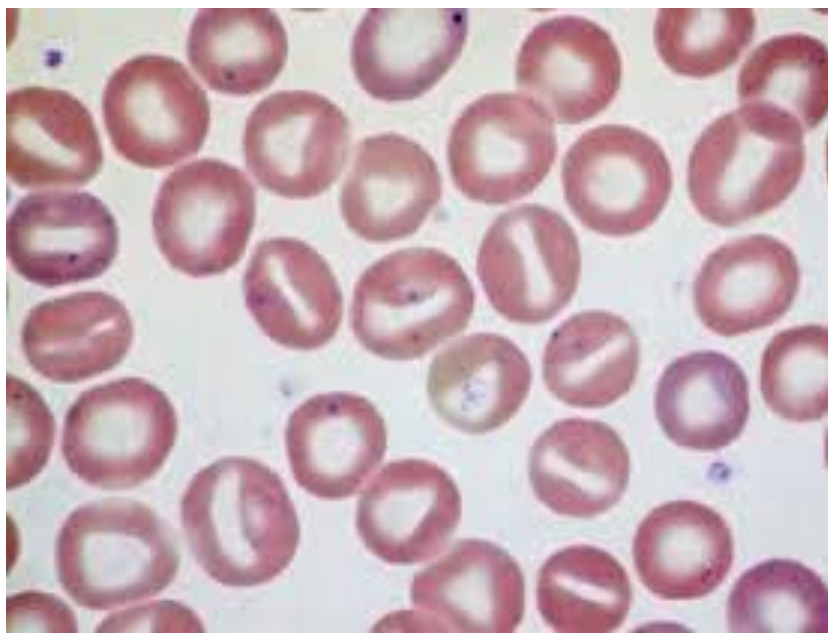


نمای خون محیطی در پیروپویکیلوسیتوز ارثی

استوماتوسیتوز ارثی

- استوماتوسیت نوعی پویکیلوسیت است که در آن گلبول قرمز با از دست دادن انحنای یک طرف، به صورت جام یا کاسه در می آید و در گستره محیطی، لبه های گلبول متاثر از پخش کننده خون به هم نزدیک شده و هاله مرکزی را به شکل شکاف یا دهان ماهی در می آورد
- استوماتوسیتوز ارثی یا هیدروسیتوز ارثی به صورت اتوزوم غالب به ارث می رسد
- اختلال اصلی در نفوذپذیری غشا به کاتیون هاست
- در حالت طبیعی، نشت اندک سدیم به درون گلبول و خروج اندک پتاسیم به بیرون رخ می دهد اما این پدیده با فعالیت پمپ سدیم - پتاسیم و با مصرف انرژی کنترل می شود
- اگر ورود سدیم به داخل سلول بیشتر از خروج پتاسیم به بیرون باشد، گلبول متورم و آب دار می شود و اگر خروج پتاسیم بیشتر از ورود سدیم به گلبول باشد، گلبول چروکیده و بی آب می شود
- درجه آب دار بودن سلول با پارامتر MCHC بررسی می شود. کاهش MCHC به معنای آب دار بودن گلبول یا هیدروسیتوز یا استوماتوسیتوز می باشد در حالی که بی آب بودن گلبول موجب افزایش MCHC و چروکیدگی گلبول می شود

ویژگی های استوماتوسیتوز ارثی

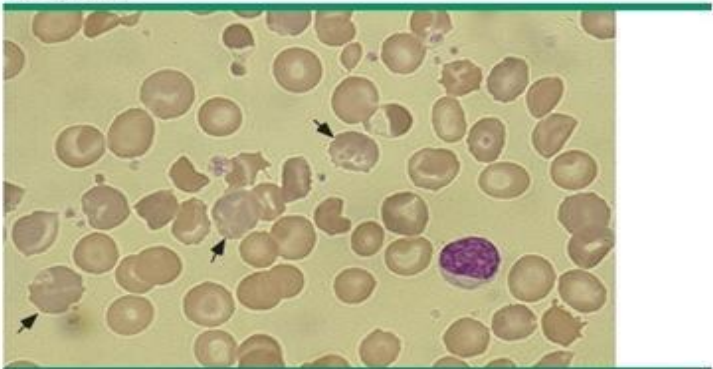


- حدود ۱۰ تا ۵۰ درصد استوماتوسیت در گستره محیطی
- افزایش MCV و کاهش MCHC
- افزایش شکنندگی اسمزی ناشی از کروی شدن سلول
- افزایش سدیم و کاهش پتاسیم سلول
- همولیز خفیف تا متوسط

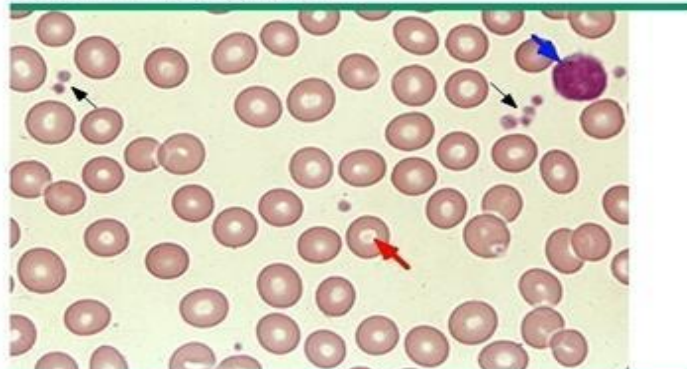
زیروسیتوز ارثی

- مرفولوژی زیروسیتوز ناشی از کاهش آب درون سلولی است
- به شیوه اتوزوم غالب به ارث می رسد
- کمبود آب گلبول در نتیجه خروج پتاسیم از سلول است که با ورود بیشتر سدیم به داخل سلول جبران نمی شود
- همولیز خفیف تا متوسط
- افزایش MCHC و اندکی افزایش MCV

Xerocytosis



Normal peripheral blood smear



مرفولوژی زیروسیت به علت کم آب شدن گلبول به صورت گلبول های زائده دار و جمع شدن نامنظم هموگلوبین در گوشه هایی از گلبول مشاهده می گردد.

اوالوسیتوز جنوب شرقی آسیا (SAO)

- اوالوسیتوز جنوب شرقی آسیا با نام الیپتوسیتوز استوماتیک نیز شناخته می شود
- گستره محیطی الیپتوسیت های گرد شده یا اوالوسیت قاشقی را نشان می دهد
- هاله مرکزی گاهی به صورت حروف V و Y و هلالی در می آید و گاهی پلی از هموگلوبین گلبول را به دو قسمت با دو هاله مرکزی در می آورد (knizocyte)
- این مرفولوژی ناشی از جهش در ژن باند ۳ می باشد
- این گونه الیپتوسیتوز با کم خونی و همولیز همراه نیست و در این گلبول های قرمز، پایداری حرارتی و مقاومت به مرفولوژی اکینوسیت دیده می شود
- گلبول های SAO نسبت به مالاریا مقاوم هستند

قبل از اینکه تسلیم بشی

به این فکر کن که سال دیگه این موقع کجایی

اگر الان جا نرنی!

